Р.А. Хохлов[1,2], М.В. Ярмонова[,2], Л.В. Трибунцева[1], Г.Г. Прозорова[1]

ОСОБЕННОСТИ ПОРАЖЕНИЙ СЕРДЦА У ПАЦИЕНТОВ С ПОСТКОВИДНЫМ СИНДРОМОМ

[1]ФГБОУ ВО ВГМУ им. Н.Н. Бурденко Минздрава России; [2]АУЗ ВО ВОККДЦ

Резюме. Проанализирована структура диагнозов и половозрастная характеристика пациентов, обращающихся за медицинской помощью после новой коронавирусной инфекции COVID-19. Выделен кластер наиболее характерных симптомов, присутствующих у пациентов, перенесших COVID-19. Изучены особенности отсроченного влияния новой коронавирусной инфекции COVID-19 на сердце взрослого человека на основании данных магнитно-резонансной томографии сердца с контрастным усилением. Предложен алгоритм отбора пациентов с предполагаемым поражением сердца после COVID-19 на углубленное обследование.

Ключевые слова: COVID-19, МРТ сердца, повреждение миокарда, вирус-ассоциированное поражение миокарда, постковидный синдром.

Актуальность. Новая коронавирусная инфекция (НКВИ) Covid-19 ознаменовала собой начало глобальной пандемии двадцать первого века. По известным на сегодняшний момент данным, Коронавирусы — семейство вирусов, включающее более 40 видов РНК-содержащих вирусов, которые объединены в два подсемейства. Геном коронавирусов (CoV) представлен одноцепочечными (+) РНК, обладающими способностью к быстрой мутации и рекомбинации. Четыре типа HCoV, включая HCoV-229E (α-CoV), HCoV-NL63 (α-CoV), HCoV-OC43 (β-CoV) и HCoV-HKU1 (β-CoV), эндемичны для человека и обычно вызывают легкую респираторную инфекцию с саморазрешающимися симптомами, на долю которой приходится 15–30% острых респираторных заболеваний. Как правило, данный вид инфекции встречается у лиц молодого возраста, но в старшем возрасте, особенно у пациентов, имеющих сердечно-сосудистую и бронхолегочную патологию, может служить причиной госпитализации, в том числе и экстренной, а также ассоциируется с высоким уровнем смертности [1,2].

Исходно особое внимание уделялось повреждающему воздействию вируса SARS-CoV-2 именно на респираторную систему и легкие, поражение которых является характерной «визитной карточкой» данной инфекции с типичными проявлениями по данным МСКТ органов грудной клетки и снижением сатурации артериальной крови кислородом. Однако накопленные за период пандемии COVID-19 доказательства свидетельствуют, что вирус SARS-CoV-2 вызывает также повреждение сердечно-сосудистой системы и, в частности сердца. Хорошо известно, что острые инфекции дыхательных путей являются триггерами для манифестации сердечно-сосудистых заболеваний (ССЗ). С другой стороны, имеющиеся исходно у пациента ССЗ могут ухудшать течение и прогноз собственно инфекционного процесса [3,4].

Потенциальные механизмы развития поражения сердца у пациентов с COVID-19 включают как прямое цитотоксическое действие вируса на кардиомиоциты, так и опосредованное за счет развития воспаления. Кроме того, поражение миокарда происходит и за счет действия цитокинов в сочетании с развитием эндотелиальной

дисфункции и микротромбоза коронарных артерий на фоне общей гипоксии с вероятностью возникновения инфаркта миокарда даже при интактных коронарных артериях. В целом миокардиальное повреждение под влиянием SARS-CoV-2 является предиктором плохого прогноза и высокой летальности [5]. Кроме того, отдельного внимания заслуживает категория пациентов, страдающих от затяжного течения НКВИ, также известного как Long Covid, поскольку 20 % людей, перенесших коронавирусную инфекцию, имеют долгосрочные симптомы, включающие постуральную тахикардию, ортопноэ, повышенную утомляемость. Постковидный синдром внесён в Международный классификатор болезней (МКБ-10) в формулировке «Post COVID-19 condition» [6,7].

Однако легкое течение COVID-19 и отсутствие яркой клинической симптоматики в свою очередь не позволяют полностью исключить поражение сердечно-сосудистой и других систем, что имеет решающее значение, например, для профессиональных спортсменов и лиц, чей род деятельности связан с обеспечением безопасности (пилоты, машинисты). [8,9]. Описаны случаи развития острого коронарного синдрома у молодых людей с характерными жалобами, изменениями электрокардиограммы (ЭКГ), повышением уровня тропонина на фоне COVID-19, при отсутствии коронарного атеросклероза, но с признаками поражения миокарда по данным магнитно-резонансной томографии (МРТ) сердца [10].

Современные методы визуализации, такие как МСКТ-коронарография и МРТ сердца, играют огромное значение в диагностике поражений сердечно-сосудистой системы, обусловленных COVID-19, учитывая высокий риск различных тромбоэмболических осложнений, а также возможность одновременного развития и ишемических, и воспалительных поражений миокарда [11].

В диагностике миокардитов и других заболеваний миокарда «золотым стандартом», несомненно, является эндомиокардиальная биопсия. Однако данная методика имеет существенные ограничения из-за ее инвазивного характера, риска осложнений, а также сложности прицельного забора материала непосредственно из зоны поражения. Поэтому в настоящее время огромное внимание уделяется возможностям диагностике поражений сердца, обусловленных COVID-19 с помощью МРТ сердца [12,13].

Целью нашего исследования являлось изучение возможностей МРТ сердца с контрастным усилением для обнаружения поражений сердца у пациентов, перенесших COVID-19, а также разработка соответствующего алгоритма отбора нуждающихся в этой диагностической методике [14,15].

Материал и методы исследования. В рамках реализации проекта по оказанию медицинской помощи пациентам с постковидным синдромом в 2021 году в Центр диагностики сердца и сосудов (ЦДСС) АУЗ ВО «ВОККДЦ» было направлено 2690 пациентов, перенесших COVID-19 (во всех случаях диагноз подтверждался ПЦР в соответствии с данными федерального регистра лиц, больных COVID-19). Основными причинами направления пациентов на третий уровень оказания медицинской помощи

являлись сохраняющиеся жалобы на одышку, высокое число сердечных сокращений, перебои в работе сердца, а также снижение толерантности к физическим нагрузкам, что требовало дообследования с целью исключения поражения сердечно-сосудистой системы.

В структуре направленных пациентов преобладали женщины – 1931 человек (71,8 %), количество мужчин составило 759 (28,2 %) в возрасте от 19 до 93 лет. Средний возраст направленных на обследование пациентов составил 55,5±12,5 лет, при этом 1103 женщин (57,1 % от общего числа женщин) и 560 мужчин (73,7 % от общего числа мужчин) находились в трудоспособном возрасте. За отчетный период было направлено на обследование пациентов перенесших COVID-19 из муниципальных округов (МО) г. Воронежа 2040 (75,8%), из МО районов Воронежской области 412 (15,3%), из областных учреждений 62 (2,3%), из ведомственных МО 77 (2.8%), из других МО 99 (3,6%) пациентов.

Для большинства пациентов обследование включало в себя: 1) развернутую лабораторную диагностику с определением маркеров воспаления (ферритин, СРБ) и повреждения миокарда (тропонины, pro-BNP), липидного спектра, d-димер, тестов свертывающей системы; 2) эхокардиографию; 3) МСКТ ОГК, 4) УЗДС магистральных артерий и суточное мониторирование ЭКГ; 5) консультации смежных специалистов.

Структура основных диагнозов у лиц, прошедших обследование на базе ЦДСС с учетом использования традиционных для кардиологии диагностических методик, представлена в таблице 1.

Таблица 1 – Диагнозы обследованных пациентов на базе АУЗ ВО «ВОККДЦ» и их количество

Заболевание	Число пациентов	
	абс.	%
Хронические ревматические болезни сердца I05-I09	10	0,3
Болезни, характеризующие повышением артериального давления I10-I15	815	30,2
ИБС I20-I25	606	22,5
Острые перикардиты I30	3	0,1
Неревматические поражения клапанов сердца I34-I37	39	1,4
Подострый миокардит I40-I41, Кардиосклероз постмиокардитический, миокардиодистрофия I51.4, I51.5	482	17,9
Нарушения проводимости, блокады проведения I44-I45	19	0,7
Пароксизмальные тахикардии I47	28	1,04
Фибрилляция, трепетание предсердий I48	176	6,5
Экстрасистолия (эктопические комплексы) I49	204	7,6
Атеросклероз I67.2-I70, Нарушения липидного обмена E78.0, E 78.9	31	1,2
Артериальная гипотензия I95	10	0,3
Функциональные нарушения, вегетативная дисфункция G90.8, G90.9	184	6,8
Врожденные пороки сердца Q21, Q23	13	0,5
Кардиомиопатии I42.0-I42.8	63	2,3
Легочная эмболия I26.9	7	0,3

Из данных, представленных в таблице видно, что основную долю составляли традиционные «кардиологические» диагнозы – гипертоническая болезнь (30,2 %) и ИБС (22,5%), а также состояния, появление которых было связано с перенесенной

COVID-19 – подострый миокардит, кардиосклероз постмиокардитический и миокардиодистрофия (17,9%).

При анализе соотношения половозрастных характеристик и типов поражения миокарда, интереса заслуживают следующие данные. Средний возраст женщин с установленным диагнозом острый или подострый пери-/миокардит составил 41,3 года, с диагнозом миокардиодистрофия, ассоциированная с НКВИ – 49,6 года, с диагнозом постмиокардитический кардиосклероз – 50,4 года. Для мужчин эти цифры составляют 44,3; 51,8; 52,7 лет соответственно. При сравнении полученных данных с использованием метода непараметрической статистики Манна-Уитни установлено, что статистические значимые различия между группами мужчин и женщин по возрастному критерию отсутствуют при уровне значимости $p>0,05$.

На рисунке 1 представлена структуры заболеваемости по обращаемости у мужчин и женщин, прошедших обследование в ЦДСС.

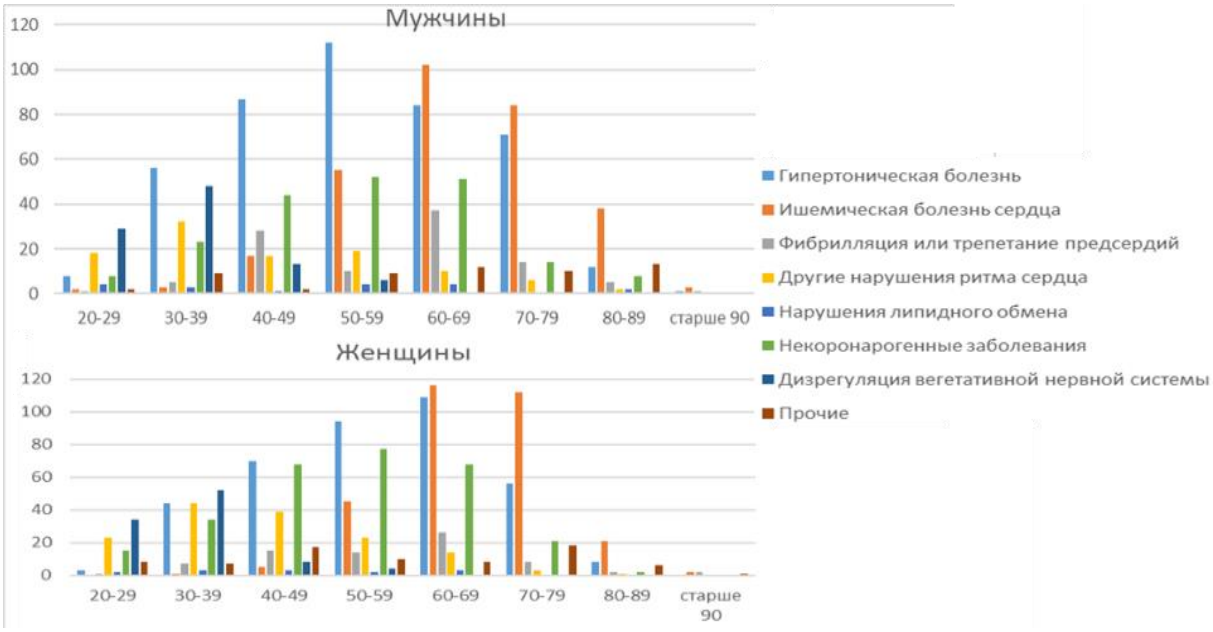

Рис. 1. Повозрастная структура заболеваемости пациентов, перенесших COVID-19 и обратившихся к врачу-кардиологу.

Повозрастной анализ структуры заболеваемости после COVID-19, с использованием критерия хи-квадрат и метода непараметрической статистики Манна-Уитни показал, что в возрастной подгруппе 20-29 лет значимо чаще встречались нарушения работы вегетативной нервной системы (G90.8, G90.9) ($p=0,027$). В возрастной подгруппе 30-59 лет значимо чаще встречались мужчины, страдающие гипертонической болезнью (ГБ (I10-I15)) ($p=0,024$), для возрастной подгруппы 60-79 лет характерными диагнозами стали ГБ и ишемическая болезнь сердца (ИБС (I20-I25)), а также нарушения ритма сердца ($p<0,0001$). Кроме того, анализ данных позволил отметить отсутствие статистически значимых различий по тем или иным нозологическим группам для пациентов в возрасте 79 лет и старше, а также отсутствие статистически значимых различий по полу и возрасту для пациентов, имеющих

верифицированное поражение миокарда (миокардит, перикардит, миокардиодистрофию (I40-I41, I51.4, I51.5), что позволяет сделать вывод, что пациенты, имеющие вирус-ассоциированные поражения миокарда, встречаются во всех подгруппах. Таким образом, требует специального внимания своевременное выявления пациентов, имеющих ассоциированное с SARS-CoV-2 поражение миокарда.

Часть пациентов, давших информированное согласие на проведение углубленного обследования и дальнейшее динамическое наблюдение были направлены на МРТ сердца с контрастным усилением. Исследование было одобрено локальным этическим комитетом и зарегистрировано в реестре клинических исследований ClinicalTrials.gov (NCT04794062).

Полностью прошли обследование 106 пациентов, среди которых было 44 (41,5%) мужчины и 62 (58,5%) женщины в возрасте от 27 до 80 лет, средний возраст составил 57,5 [49-64] года. В структуре предъявляемых жалоб преобладали одышка при физических нагрузках – 84 пациента (79%), высокая частота сердечных сокращений – 80 пациентов (75,4%), снижение толерантности к физическим нагрузкам – 80 пациентов (75,4%). Боли в левой половине грудной клетки беспокоили 9 (8,5%) пациентов. Сочетание двух и более из вышеперечисленных жалоб встречалось у 55 (51,8%) пациентов, включенных в исследование.

Методика МРТ с контрастным усилением позволила обнаружить различные типы поражения сердца. В целом у 19 (17,9%) пациентов было выявлено снижение глобальной сократительной способности ЛЖ, у 39 (36,8%) правого желудочка (ПЖ), а в 27 (25,5%) случаях был обнаружен перикардиальный выпот. Отек миокарда не был описан ни в одном случае.

Феномен патологического раннего (признак гиперемии, воспаления) или отсроченного (признак фиброза, рубца) контрастирования встречался у 28 (26,4%) пациентов, в 5 (5,7%) случаях отмечалось только РК, а в 26 (24,5%) – только ПК. Всего из 106 обследованных – 72 (67,9%) пациента имели, как минимум, один из перечисленных признаков поражения сердца, а у 29 пациентов (27,4%) случаях встречалась комбинация двух любых признаков поражения сердца. Самыми частыми являлись следующие варианты комбинированного поражения миокарда: у 15 (14,1%) пациентов выявлялось снижение ФВ ПЖ и ЛЖ, у 11 (10,4%) – снижение ФВ ПЖ и феномен ПК, у 10 (9,4%) – снижение ФВ ПЖ и перикардиальный выпот. Одновременное поражение сердца в виде снижения ФВ обоих желудочков и феномена ПК было описано у 7 (6,6%) пациента, а снижение ФВ обоих желудочков и перикардиальный выпот у 6 (5,6%) пациентов. Комбинация всех типов поражения в виде снижения ФВ обоих желудочков с феноменом ПК и перикардиальным выпотом было выявлено в 2,8% случаев от общего числа, что в количественном соотношении составляет 3 пациента. Паттерн поражения сердца у пациентов с постковидным синдромом по данным МРТ с контрастным усилением представлен на рисунке 2.

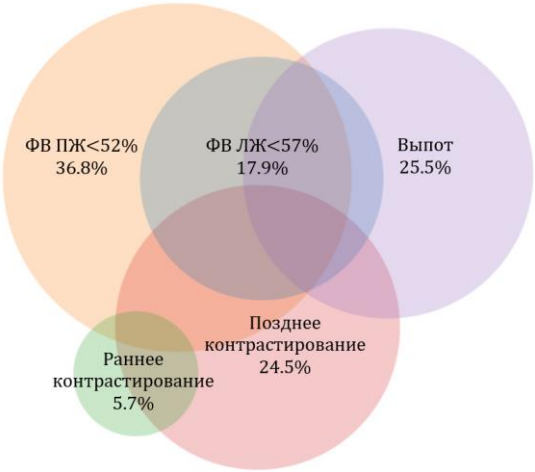

Рис. 2. Паттерн повреждения сердца по данным МРТ сердца с контрастным усилением у пациентов, перенесших COVID-19.

Выводы. Среди пациентов, предъявляющих типичные кардиологические жалобы, далеко не все случаи связаны с вирус-ассоциированным поражением миокарда. Визуализация сердца с помощью метода МРТ позволяет выявить особенности поражения миокарда у каждого пациента в отдельности, не подвергая пациенту рискам в ходе выполнения эндомиокардиальной биопсии.

В общей структуре поражений миокарда у пациентов, перенесших НКВИ преобладают: снижение глобальной сократительной способности ЛЖ и ПЖ, перикардиальный выпот, а также феномен патологического раннего или отсроченного контрастирования.

Средний возраст женщин с установленным диагнозом острый или подострый пери-/миокардит составил 41,3 года, с диагнозом миокардиодистрофия, ассоциированная с НКВИ – 49,6 года, с диагнозом постмиокардитический кардиосклероз – 50,4 года. Для мужчин эти цифры составляют 44,3; 51,8; 52,7 лет соответственно.

Ввиду того что в условиях пандемии Covid-19 высок уровень нагрузки на систему здравоохранения в целом, требуется продолжать работу в данном направлении по выявлению связи между изменениями комплекса клинических, лабораторных и визуализирующих методик с целью выработки алгоритма для ранней диагностики вирус-ассоциированных поражений миокарда и коррекции соответствующих лечебных мероприятий, что будет способствовать росту уровня качества жизни пациентов, перенесших Covid-19.

Литература.

1. Clinical course and risk factors for mortality of adult inpatients with COVID-19 in Wuhan, China: a retrospective cohort study. Lancet 2020; 395:1054–62.

2. Клинические рекомендации по диагностике и лечению миокардитов. Евразийский кардиологический журнал 2015;3: 5-17.

3. Клинические рекомендации МЗ РФ Миокардиты, http://www.consultant.ru/document/cons_doc_LAW_326148/8efd5f17af55cb35a770f73937590c642437b7eb.

4. Lindner D. et al., Association of Cardiac Infection With SARS-CoV-2 in Confirmed COVID-19 Autopsy Cases. JAMA Cardiol. doi:10.1001/jamacardio.2020.3551

5. Johansson M, Ståhlberg M, Runold M, Nygren-Bonnier M, Nilsson J, Olshansky B, Bruchfeld J, Fedorowski A. Long-Haul Post-COVID-19 Symptoms Presenting as a Variant of Postural Orthostatic Tachycardia Syndrome: The Swedish Experience. JACC Case Rep. 2021 Apr;3(4):573-580. doi: 10.1016/j.jaccas.2021.01.009. Epub 2021 Mar 10. PMID: 33723532; PMCID: PMC7946344.

6. Davis HE, Assaf GS, McCorkell L, Wei H, Low RJ, Re'em Y, Redfield S, Austin JP, Akrami A. Characterizing long COVID in an international cohort: 7 months of symptoms and their impact. EClinicalMedicine. 2021 Aug;38:101019. doi: 10.1016/j.eclinm.2021.101019. Epub 2021 Jul 15. PMID: 34308300; PMCID: PMC8280690.

7. Rajpal S, Tong MS, Borchers J, et al. Cardiovascular Magnetic Resonance Findings in Competitive Athletes Recovering From COVID-19 Infection.

JAMA Cardiol. 2021;6(1):116–118. doi:10.1001/jamacardio.2020.4916.

8. Daniels C. J., et al. Prevalence of Clinical and Subclinical Myocarditis in Competitive Athletes With Recent SARS-CoV-2 Infection Results From the Big Ten COVID-19 Cardiac Registry.

9. Starekova J., et al. Evaluation for Myocarditis in Competitive Student Athletes Recovering From Coronavirus Disease 2019 With Cardiac Magnetic Resonance Imaging. JAMA Cardiol. doi:10.1001/jamacardio.2020.7444

10. Mohamed Ali, A.; Wasim,D.; Larsen, T.H.; Bogale, N.; Bleie, Ø.; Saeed, S. Acute Myocardial Infarction Due to Microvascular Obstruction ina Young Woman Who Recently Recovered from COVID-19 Infection. J. Cardiovasc. Dev. Dis. 2021,8, 66.

11. Current state of knowledge on aetiology, diagnosis, management, and therapy of myocarditis. European Heart Journal July 3, 2013. doi:10.1093/eurheartj/eht210.

12. Outcomes of Cardiovascular Magnetic Resonance Imaging in Patients Recently Recovered From Coronavirus Disease 2019 (COVID-19). JAMA Cardiol.doi:10.1001/jamacardio.2020.3557.

13. International Consensus Group on Cardiovascular Magnetic Resonance in Myocarditis. Cardiovascular magnetic resonance in myocarditis: A JACC White Paper. J Am Coll Cardiol. 2009; 53:1475–1487.

14. Dispensary observation and rehabilitation after a COVID infection / G. G. Prozorova, V. T. Burlachuk, R. A. Khokhlov [et al.]. –

Voronezh : Publishing and Printing Center "Scientific Book", 2021. - 276 p. - ISBN 978-5-4446-1520-1.

15. Возможности ЭКГ-диагностики повреждений миокарда у пациентов, перенесших COVID-19. Р.А. Хохлов, М.В. Ярмонова и др. - V international congress dedicated to a. F. Samoilov “Fundamental and clinical electrophysiology. Current issues of arrhythmology”. Collection of abstracts. Russian journal of cardiology. 2022;27(5s). – 6 с.

Abstract.

R.A. Khokhlov, M.V. Yarmonova, L.V. Tribuntseva, G.G. Prozorova

FEATURES OF MYOCARDIAL INJURIES IN PATIENTS WITH POSTCOVID SYNDROME

Voronezh State Medical University

The structure of diagnoses and age and gender characteristics of patients seeking medical care after a new coronavirus infection COVID-19 are analyzed. A cluster of the most characteristic symptoms present in patients who have undergone COVID-19 has been identified. The features of the delayed effect of the new coronavirus infection COVID-19 on the adult heart were studied on the basis of magnetic resonance imaging of the heart with contrast enhancement. An algorithm for selecting patients with suspected heart disease after COVID-19 for in-depth examination is proposed.

Keywords: COVID-19, myocarditis, cardiac MRI, myocardial injury, postcovid syndrome.

References.

1. Clinical course and risk factors for mortality of adult inpatient patients with COVID-19 in Wuhan, China: a retrospective cohort study. Lancet 2020; 395:1054-62.

2. Clinical recommendations for the diagnosis and treatment of myocarditis. Eurasian Journal of Cardiology 2015;3: 5-17.

3. Clinical recommendations of the Ministry of Health of the Russian Federation Myocarditis, http://www.consultant.ru/document/cons_doc_LAW_326148/8efd5f17af55cb35a770f73937590c642437b

7eb .

4. Lindner D. et al., Association of Cardiac Infection with SARS-CoV-2 in Confirmed Cases of COVID-19 Autopsy. JAM Cardiol. doi:10.1001/jamacardio.2020.3551

5. Johansson M., Stolberg M., Runold M., Nygren-Bonnier M., Nilsson J., Olshansky B., Bruchfeld J., Fedorovsky A. Long-term symptoms after COVID-19, manifested as a variant of postural orthostatic tachycardia syndrome: Swedish experience. JACC representative on the case of April 2021; 3(4): 573-580. doi: 10.1016/j.jaccas.2021.01.009. Epub 2021 March 10. PMID: 33723532; PMCID: PMC7946344.

6. Davis HE, Assaf G.S., McCorkell L., Wei H., Low R.J., Rome U., Redfield S., Austin J.P., Akrami A. Characteristics of long-term COVID in an international cohort: 7 months of symptoms and their impact. Environmental medicine. 2021 August;38:101019. doi: 10.1016/j.eclinm.2021.101019. Epub 2021 July 15. PMID: 34308300; PMCID: PMC8280690.

7. Rajpal S., Tong M.S., Borchers J. et al. The Results Of Magnetic Resonance Imaging of The Cardiovascular System in Athletes Recovering After Infection With COVID-19. JAMA Cardiol. 2021;6(1):116-118. doi:10.1001/jamacardio.2020.4916.

8. Daniels K. J. et al. The prevalence of Clinical and Subclinical Myocarditis in Athletes-Athletes With a Recent SARS-CoV-2 Infection, According to the Big Ten Cardiology Registry COVID-19.

9. Starikova Yu. and others . Assessment of the presence Of Myocarditis in Student Athletes Recovering From Coronavirus Disease In 2019 Using Magnetic Resonance Imaging Of The Heart. JAMA Cardiol. doi:10.1001/jamacardio.2020.7444

10. Mohammed Ali, A.; Wasim, D.; Larsen, T.H.; Bogale, N.; Bleye, O.; Said, S. Acute myocardial infarction Due to microvascular obstruction in a young woman who recently recovered from COVID-19 infection. J. Cardiovasc. Dev. Dis. 2021,8, 66.

11 The current state of knowledge about the etiology, diagnosis, treatment and therapy of myocarditis. European Journal of Cardiology, July 3, 2013 doi:10.1093/eurheartj/eht210.

12. Results of Magnetic resonance imaging of the cardiovascular system in patients who have recently Recovered from Coronavirus Disease 2019 (COVID-19). JAMA Cardiol.doi:10.1001/jamacardio.2020.3557.

13. International Consensus Group on Cardiovascular Magnetic Resonance in Myocarditis. Cardiovascular magnetic resonance in myocarditis: JACC Technical Document. I Call Cardiol. 2009; 53:1475-1487.

14. Dispensary observation and rehabilitation after COVID infection / G. G. Prozorova, V. T. Burlachuk, R. A. Khokhlov [et al.]. – Voronezh : Publishing and Printing Center "Scientific Book", 2021. - 276 p. - ISBN 978-5-4446-1520-1.

15. ECG diagnostics of the possibility of myocardial damage in patients who have undergone COVID-19. R.A. Khokhlov, M.V. And Yarmonova et al. - V International Congress dedicated to F. Samoilov “Fundamental and clinical electrophysiology. Topical issues of arrhythmology”. Collection of abstracts. Russian Journal of Cardiology. 2022;27(5s). – 6 p.

Сведения об авторах: Хохлов Роман Анатольевич – д. м. н., доцент кафедры терапевтических дисциплин ИДПО; заведующий Центром диагностики сердца и сосудов АУЗ ВО «ВОККДЦ»; Ярмонова Маргарита Викторовна – аспирант, врач-кардиолог Центра диагностики сердца и сосудов АУЗ ВО «ВОККДЦ», mv.yarmonova@mail.ru; Трибунцева Людмила Васильевна – к.м.н., доцент, заведующая кафедрой терапевтических дисциплин ИДПО ВГМУ им. Н.Н. Бурденко, tribunzewa@yandex.ru; Прозорова Галина Гаральдовна – д.м.н., профессор кафедры терапевтических дисциплин ИДПО ВГМУ им. Н.Н. Бурденко, prozorovagg@gmail.com.