А.В. Губанов, В.Г. Самодай

АМБУЛАТОРНОЕ ЛЕЧЕНИЕ ВНУТРИСУСТАВНЫХ ПЕРЕЛОМОВ

ГБОУ ВПО ВГМУ им. Н.Н. Бурденко Минздрава России,каф. травматологии и ортопедии

Резюме. Главной задачей лечения внутрисуставных переломов является предотвращение развития тяжелого посттравматического остеоартроза. В статье представлен способ амбулаторного лечения такой патологии путем раннего интраартикулярного введения хондропротекторов Цель-Т и Адгелон. Были сформированы 2 группы пациентов по 50 человек с локализацией переломов в крупных суставах нижних конечностей. В контрольной группе проводилось общепринятое амбулаторное лечение. В клинической группе к стандартной терапии добавлялось последовательное внутрисуставное введение хондропротекторов. При сравнении результатов лечения через 6 месяцев в исследуемой группе отмечалось более раннее восстановление функции сустава, быстрое купирование болевого синдрома, сокращение сроков нетрудоспособности. Данные критерии свидетельствовали о замедлении деструктивных процессов в поврежденном суставе у пациентов клинической группы.

Ключевые слова: внутрисуставной перелом, суставной хрящ, хондропротектор, посттравматический остеоартроз.

Актуальность. Общеизвестно, что главной задачей в лечении внутрисуставных переломов (ВСП) является восстановление конгруэнтности суставных поверхностей. Однако, даже технически совершенно выполненная репозиция, не гарантирует предотвращение развития тяжелого посттравматического остеоартроза (ПТОА) в короткие сроки. Связано это с продолжающимся процессом воспаления в суставе и, как следствие, разрушением суставного хряща. В настоящее время на амбулаторном этапе лечения больные получают широкий спектр процедур и препаратов, оказывающих противовоспалительное и трофическое действие на суставной хрящ (СХ): физиотерапия, лечебная физкультура, механотерапия, противовоспалительные препараты, пероральные и парентеральные хондропротекторы, витаминотерапия и т.п. Но высокая частота стойкой утраты трудоспособности и необходимости эндопротезирования свидетельствует о недостаточной эффективности общепринятого лечения и заставляет продолжать поиск более эффективных методов терапии [2,3].

Материал и методы исследования. Была сделана выборка 100 пациентов с переломами крупных суставов нижних конечностей трудоспособного возраста. 50 больных составили контрольную группу, где проводилось стандартное амбулаторное лечение и 50 человек вошли в основную группу. Обе выборки были однородны по половому, возрастному составу и локализации перелома.

Критериями исключения из исследования являлись: предшествующий перелому остеоартроз 2 и более стадии, эндокринные и обменные заболевания, необходимость системного и локального применения глюкокортикостероидов, тяжелые общесоматические заболевания, гнойные осложнения.

Основным критерием включения в исследование было удовлетворительное сопоставление отломков.

Все пациенты дали добровольное согласие на лечение.

В исследуемой группе наряду с общепринятыми способами через окно в иммобилизирующей повязке проводилось внутрисуставное введение препаратов Цель-Т и “Адгелона для внутрисуставных инъекций”. Схема лечения была следующая: 2 ампулы Цель-Т в сочетании с 1 ампулой 2% раствора лидокаина (при отсутствии аллергических реакций в анамнезе) с интервалом 3-4 дня в количестве 10, затем вводился 1,0 мл Адгелона с интервалом 3-4 дня № 10 [1]. Для введения в тазобедренный сустав использовалась игла длиной 10-15 см, место инъекции определялось в точке на 1,5-2,0 см выше и кпереди от большого вертела, игла продвигалась до ощущения прокола суставной капсулы и упора в кость [4]. Для коленного сустава использовался боковой доступ. Инъекции в голеностопный сустав проводились в углубление, расположенное латеральнее сухожилия длинного разгибателя пальцев стопы.

Полученные результаты и их обсуждение. В контрольной и клинической группах были оценены следующие показатели: изменение высоты рентгеновской суставной щели (РЩС) и интенсивности болевого синдрома (по ВАШ) через 6 месяцев от начала лечения, увеличение объема сгибания в пораженном суставе в градусах через 3 месяца после снятия иммобилизации. Полученные данные были статистически обработаны с вероятностью 95% (p=0,05) и представлены в виде гистограмм. Также были рассчитаны средние сроки нетрудоспособности.

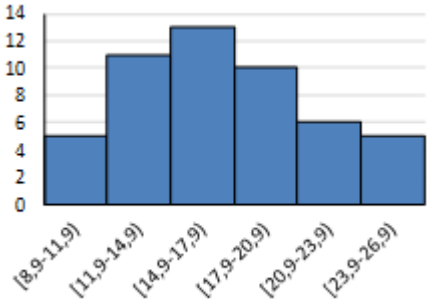

Рис. 1. Изменение РЩС через шесть месяцев в контрольной группе

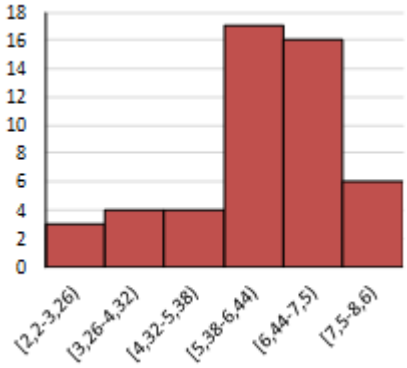

Рис. 2. Изменение РЩС через шесть месяцев в основной группе

Снижение высоты РСЩ в клинической группе не превышало 8,6 %. В контрольной группе данный показатель был в пределах 8,9 – 26,9 %.

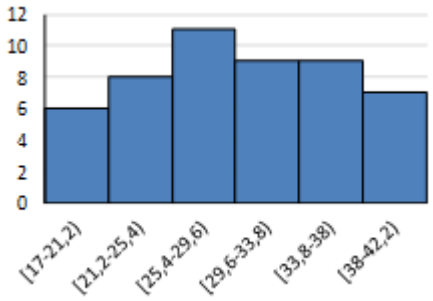

Рис. 4. Изменение показателей по шкале ВАШ через шесть месяцев в контрольной группе

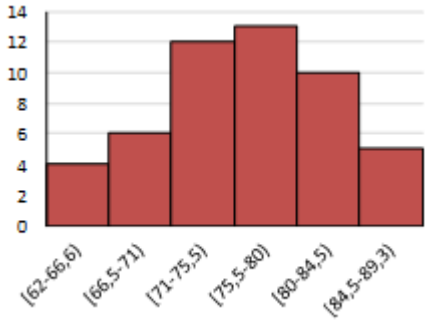

Рис. 5. Изменение показателей по шкале ВАШ через шесть месяцев в основной группе

Интенсивность болевого синдрома через 6 месяцев от начала лечения в клинической группе снизилась более чем в 2 раза по сравнению с контрольной группой. Это выражалось в меньшей потребности в приеме анальгетиков вплоть до отсутствия необходимости в них.

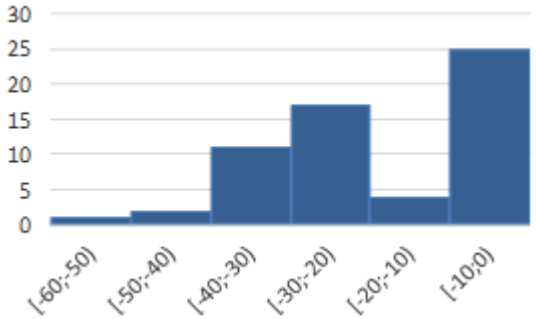

Рис. 6. Изменение угла сгибания конечности от исходного уровня через три месяца лечения в контрольной группе

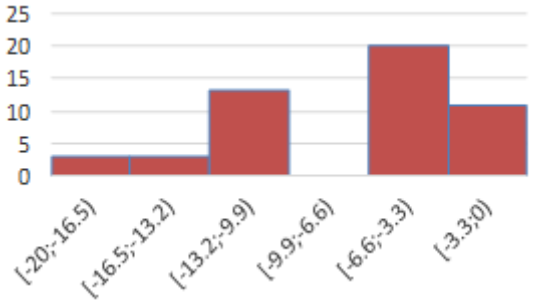

Рис. 6. Изменение угла сгибания конечности от исходного уровня через три месяца лечения в основной группе

Сгибание было выбрано для сравнения потому, что осуществляется во всех крупных суставах нижних конечностей и это наиболее изменяемый функциональный признак. В контрольной группе данное значение не подчинялось закону нормального распределения, то есть не было выявлено связи между проводимым стандартным амбулаторным лечением и улучшением функции сустава. В исследуемой же группе объем сгибания увеличивался в прямой связи с проводимой терапией и был значительно более выражен, чем у пациентов сравнительной группы.

Число дней нетрудоспособности в контрольной группе было, в среднем, на 12,7 больше, чем в клинической. За исследуемый период в сравнительной группе 2 пациентов получили 3 группу инвалидности и 1 – 2 группу. В терапевтической же группе все больные вернулись к прежней трудовой деятельности.

Выводы. Полученные в ходе исследования результаты позволяют рекомендовать включить раннее внутрисуставное введение ХП в стандарты амбулаторного хирургического лечения.

Более эффективным является сочетание ХП различного состава, усиливающих действие друг друга.

Литература.

1. Губанов А. В. Метод консервативного лечения тяжелого посттравматического гонартроза / А. В. Губанов // Гений ортопедии. – 2015. – № 1. – С. 43–46.

2. Губанов А. В. Особенности амбулаторного лечения пациентов с внутрисуставными переломами / А. В. Губанов, В. Г. Самодай // Гений ортопедии. – 2012. – № 3. – С. 12–14.

3. Губанов А. В. Профилактика тяжелого посттравматического остеоартроза в амбулаторных условиях / А. В. Губанов, В. Г. Самодай // Вестник экспериментальной и клинической хирургии. – 2012. – Т. V, № 2. – С. 486–491.

4. Пат. 2546295 Российская Федерация, МПК51 А 61 К 38/14, А 61 Р 19/02. Способ лечения коксартроза четвертой степени / А. В. Губанов ; заявитель и патентообладатель ГБОУ ВПО Воронежская государственная медицинская академия им. Н. Н. Бурденко. – № 2013152685/15 ; заявл. 28.11.2013 ; опубл. 10.04.2015. Бюл. № 10. – 6 с.

Abstract.

A.V. Gubanov, V. G. Samodai

OUT-PATIENT TREATMENT OF INTRA JOINT CHANGES

Voronezh State Medical University

The main task of treatment of intra-articulate fractures is prevention of development of severe post-traumatic osteoarthritis. The way of out-patient treatment by early intra-articulate introduction of chondroprotectors Zeel-T and Adgelon is presented in article. Two groups of patients on 50 people with localization of fractures in large joints of the lower extremities have been created. In control group the standard out-patient treatment was carried out. In clinical group consecutive intra-articulate introduction of chondroprotectors was added to standard therapy. When comparing results of treatment in 6 months in the studied group earlier restoration of function of a joint, fast knocking over of a pain syndrome, reduction of terms of disability was noted. These criteria demonstrated delay of destructive processes in the injured joint at patients of clinical group.

Keywords: intra-articulate fracture, articulate cartilage, chondroprotector, post-traumatic osteoarthritis.

References.

1. Gubanov A. V. Method of conservative treatment of a heavy posttraumatic gonartroz / A. V. Gubanov//Genius of an orthopedics. – 2015. – No. 1. – Page 43-46.

2. Gubanov A. V. Features of an out-patient treatment of patients with intra joint changes / A. V. Gubanov, V. G. Samodai//the Genius of an orthopedics. – 2012. – No. 3. – Page 12-14.

3. Gubanov A. V. Prophylaxis of a heavy posttraumatic osteoarthrosis in out-patient conditions / A. V. Gubanov, V. G. Samodai//the Messenger of the experimental and clinical surgery. – 2012. – T. V, No. 2. – Page 486-491.

4. Stalemate. 2546295 Russian Federation, MPK51 And 61 K 38/14, A 61 P 19/02. Way of treatment of a coxarthrosis of the fourth degree / A. V. Gubanov; applicant and patent holder of SEI VPO Voronezhskaya state medical academy of N. N. Burdenko. – No. 2013152685/15; заявл. 28.11.2013; опубл. 10.04.2015. Bulletin No. 10. – 6 pages.

Сведения об авторах: Самодай Валерий Григорьевич – д.м.н., профессор, заведующий кафедрой травматологии и ортопедии Воронежский государственный медицинский университет им. Н.Н. Бурденко, v_samoday@mail.ru; Губанов Александр Владимирович – аспирант каф. травматологии и ортопедии ВГМУ им. Н.Н. Бурденко, gubanov.a@inbox.ru.